

# Mononucleosis infecciosa

## Revisión y actualización

La mononucleosis infecciosa, también conocida popularmente como enfermedad del beso o enfermedad de los enamorados, es una enfermedad infecciosa producida por un virus, habitualmente benigna y autorresolutiva. En el presente artículo se revisan sus principales características.

### ADELA-EMILIA GÓMEZ AYALA

Doctora en Farmacia y Máster en Atención Farmacéutica Comunitaria.

La mononucleosis infecciosa es una enfermedad producida habitualmente por el virus de Epstein-Barr, aunque también puede ser originada por el citomegalovirus y, en el 1% de los casos, por *Toxoplasma gondii*.

Es característica la presencia de fiebre, faringitis (odinofagia), adenopatías linfáticas y linfocitosis atípica. Afecta fundamentalmente a niños, adolescentes y adultos jóvenes. Casi siempre suele ser un proceso benigno y autorresolutivo, en el que la respuesta inmunitaria del huésped desempeña un papel fundamental.

### Epidemiología

El virus de Epstein-Barr está ampliamente distribuido por todo el mundo; de hecho, se estima que aproximadamente el 95% de los adultos con edades comprendidas entre los 35 y los 40 años han sido infectados.

Si bien la mononucleosis infecciosa puede afectar a cualquier individuo con independencia de su edad, la mayoría de los casos se observan en adolescentes y adultos jóvenes. Los niños se hacen susceptibles de padecer esta infección tan pronto como desaparecen

los anticuerpos maternos. En general, se admite que la mononucleosis infecciosa es una enfermedad propia de personas jóvenes, si bien en los países en vías de desarrollo un alto porcentaje de la población se infecta antes de la adolescencia; por el contrario, en ciudades con altos grados de higiene, así como en los países desarrollados, la infección se retrasa y las mayores prevalencias se registran en el grupo poblacional correspondiente a adultos jóvenes.

Aunque la mononucleosis puede padecerse más de una vez, en muy raras ocasiones estos episodios son debidos a un resurgimiento de la actividad viral. La reactivación de la enfermedad sólo ha sido comunicada en pacientes que han recibido trasplantes y no se ha detectado nunca una reactivación sintomática de la enfermedad en personas sanas.

### Etiopatogénesis

El agente causante de la mononucleosis infecciosa en la mayoría de los casos es el virus de Epstein-Barr, virus que fue descubierto hace más de 40 años por microscopía electrónica en cultivos celulares procedentes de tejidos con

linfoma de Burkitt. Posteriormente el ADN del virus fue detectado en tejidos de pacientes que sufrían carcinoma nasofaríngeo. Este virus también se ha asociado al linfoma no Hodgkin y a la leucoplasia vellosa oral en pacientes con sida. Recientemente este virus ha sido propuesto como el agente causal del síndrome de fatiga crónica.

El virus de Epstein-Barr está muy relacionado con otros virus presentes en chimpancés, *mono rhesus* y primates en general, del viejo mundo. Perteneció a la familia *Herpesviridae*, está compuesto por una doble hebra de ADN y su genoma codifica aproximadamente 80 proteínas. La citada doble hélice de ADN está rodeada por una cápside icosaédrica integrada por 164 capsómeros y por una cubierta glicoproteica en su parte más externa.

El virus de Epstein-Barr es un herpes virus con tropismo por los linfocitos B, las células del epitelio cervical uterino, las células del epitelio ductal parotideo y las células del epitelio oral. Una de sus principales características, propia también de otros herpes virus, es su capacidad para originar una infección latente y muy persistente.

La respuesta del huésped ante el virus de Epstein-Barr está íntimamente ligada con la integridad de su estado inmunológico, habiéndose comprobado que la infección tiene lugar preferentemente en individuos inmunológicamente deprimidos, en los cuales es posible una proliferación a gran escala de linfocitos B infectados.

En el hombre, la infección por el virus de Epstein-Barr tiene lugar de forma mayoritaria por contacto con secreciones orales, principalmente la saliva; es por ello que la infección requiere un contacto directo e íntimo persona-persona; no obstante, la mononucleosis

## Complicaciones

La mononucleosis infecciosa es una enfermedad benigna y autorresolutiva en la mayoría de los casos. No obstante, esta patología no está exenta de complicaciones, si bien afortunadamente son bastante raras y desaparecen, en general, de forma espontánea.

Las principales son: epiglotitis bacterianas graves, anemia hemolítica y trombocitopenia moderada (que excepcionalmente puede ser muy grave), rotura esplénica, generalmente precedida por dolor abdominal; encefalitis, hepatitis leve, microhematuria y proteinuria (que rara vez implican un riesgo renal importante), y alteraciones cardíacas visualizadas en el electrocardiograma, aunque de carácter muy excepcional. En casos sumamente infrecuentes, la mononucleosis infecciosa puede producir la muerte del afectado, situación esta que estaría íntimamente ligada a la rotura del bazo, la obstrucción de la vía aérea alta o el compromiso neurológico.



infecciosa no se considera una enfermedad especialmente contagiosa.

En adultos jóvenes y adolescentes, la infección tiene lugar a través de la saliva, al besarse con alguien infectado; por el contrario, en los niños, especialmente en aquellos que acuden a guarderías, el contagio se produce debido al estrecho contacto que hay entre ellos en sus actividades rutinarias.

El hombre es el único reservorio natural para este virus, que a causa de su frágil envoltura no puede sobrevivir mucho tiempo en el ambiente, por lo que la transmisión requiere la exposición a un virus fresco presente en los líquidos corporales (secreciones orales, genitales, sangre...). La transmisión no tiene lugar a través de fómites ni de aerosoles. Las glándulas salivales son reconocidas como el reservorio del virus de Epstein-Barr, interviniendo en la transmisión del virus por vía orofaríngea.

### Transmisión

El virus se transmite mediante la saliva infectada, tal y como ya se ha señala-

do. Alcanza las células epiteliales de la orofaringe y seguidamente tiene lugar el proceso de replicación, con producción de viriones y lisis celular. Los linfocitos B son infectados al contactar con las células epiteliales ya mencionadas, mientras que los linfocitos de las criptas tonsilares son infectados directamente; seguidamente se produce la diseminación del virus a través del sistema linforreticular. Los linfocitos B infectados producen anticuerpos específicos frente a la proteína gp350, proteína que forma parte de la envoltura del virus y que permite la unión de éste con el receptor celular CD21. En la fase aguda de la enfermedad tiene lugar un agrandamiento de los ganglios linfáticos y del bazo, consecuencia de la proliferación de los linfocitos T y de las células *natural killer*.

Durante la fase inicial, el control de la infección corre a cargo de los linfocitos T, las células *natural killer* y algunos linfocitos T citotóxicos inespecíficos; es característico de esta fase el aumento del interferón. En la fase posterior se forman células citotóxicas específicas para reconocer los antígenos nucleares del virus de Epstein-Barr, así como

otras proteínas de membrana. Dichas células citotóxicas son las encargadas de destruir las células infectadas.

Si la inmunidad mediada por linfocitos T está comprometida, puede tener lugar una proliferación de linfocitos B, lo que supondría la evolución desde una mononucleosis infecciosa hasta un linfoma; no obstante, este tipo de evolución es sumamente raro.

### Manifestaciones clínicas

Clínicamente hay que destacar la existencia de un período de incubación que oscila entre tres y siete semanas, período que puede prolongarse hasta los 50 días. La duración de la fase sintomática oscila entre dos y cuatro semanas.

En niños de menos de cinco años la infección suele ser asintomática, aunque cuando la enfermedad afecta a niños de más edad y a adolescentes, es posible la aparición de síntomas.

La sintomatología más frecuente es la tríada clásica:

– Fiebre, que puede ser persistente, con una duración de 10 a 14 días.

Tabla I.

## Complicaciones de la mononucleosis infecciosa

Hematológicas: anemia hemolítica
Trombopenia
Granulocitopenia
Esplénicas: rotura esplénica
Hepáticas: hepatitis aguda
Biliares: colestasis
Neurológicas: encefalitis
Meningitis
Parálisis pares craneales
Neuritis
Mielitis
Psicosis
Cardíacas: pericarditis
Miocarditis
ORL: obstrucción de vías altas
Pulmonares: neumonitis intersticial
Neumonía
Derrame pleural
Otras: Rash inducido por amino-penicilinas, eritema nodoso, eritema multiforme, vasculitis, nefritis intersticial, síndrome de astenia crónica

Fuentes: Hervás A, Forcen T. 2008.

Losa JE, Miró JM, García F, Gatell JM. Síndrome mononucleósico. *Medicine*. 1998.

- Faringitis (faringe eritematosa con exudado puntáceo, gris) muy dolorosa.
- Adenopatías cervicales posteriores, occipitales, retroauriculares, etc. de carácter inflamatorio.

Otros síntomas y signos que también pueden aparecer son los siguientes: malestar general, cefalea, dolor abdominal, náuseas y vómitos, esplenomegalia, hepatomegalia, exantema e ictericia.

Cuando la mononucleosis infecciosa aparece en la edad adulta, presenta unas características propias, entre las que destaca la presencia de fiebre como síntoma más habitual; la linfadenopatía y la faringitis aparecen sólo en el 50% de los casos. La ictericia, al igual que la hepatomegalia, aparecen con mayor frecuencia en pacientes adultos.

Por otra parte, el cuadro sintomático no siempre se presenta de forma completa.

En lo que respecta al comienzo del proceso, éste puede iniciarse de forma abrupta, aunque lo más usual es que aparezcan síntomas prodrómicos que incluyen febrícula, escalofríos, diaforesis, anorexia y malestar. La sintomatología característica, que aparece tras el período prodrómico, habitualmente empeora durante las 2-3 semanas que siguen a la aparición de los primeros síntomas; durante este período la infección es también más contagiosa.

En general, la infección se resuelve de modo espontáneo al cabo de 2-3 semanas. Si bien la capacidad de transmisión de la enfermedad se mantiene hasta 18 meses después de que el paciente haya sufrido la infección primaria, no debe olvidarse que también existe la posibilidad de que el paciente pueda eliminar virus de forma intermitente durante toda su vida, siendo, por tanto, habitual la figura del portador asintomático.

## Diagnóstico

De entrada, el diagnóstico de la mononucleosis infecciosa debe ser clínico. Cabe sospechar su presencia si el paciente tiene faringitis con hipertrofia amigdalina y secreción puntácea, adenopatías craneocervicales o generalizadas y fiebre persistente.

Sin embargo, a pesar de la importancia que tiene la clínica, deben realizarse diferentes pruebas de laboratorio para confirmar la causa o determinar el diagnóstico en aquellos casos en los que el cuadro se manifieste de forma atípica.

Desde la perspectiva analítica, es característica la elevación de los leucocitos, que alcanzan valores tan elevados como 10.000-20.000 células/ $\mu$ l al cabo de un período comprendido entre dos y cuatro semanas después de iniciarse la infección. Es habitual también que aparezca más de un 10% de linfocitos atípicos, que se caracterizan por su mayor tamaño, abundante citoplasma, vacuolas e indentaciones de la membrana. La neutropenia y la trombocitopenia moderadas también son habituales durante el primer mes de la enfermedad. Los indicadores de función hepática son anormales en el 90% de los pacientes, observándose valores elevados de transaminasas y fosfatasa alcalina, aunque sin alcanzar los niveles propios de las hepatitis virales.

La prueba de Paul-Bunnell basada en la detección de anticuerpos heterófilos es el test serológico más específico y sensible para diagnosticar la infección por el virus de Epstein-Barr. Estos anticuerpos aparecen en el 65% de los pacientes en la primera semana de la enfermedad clínica y en el 85% de los pacientes en la tercera o cuarta semana. Existe la posibilidad de que esta prueba dé falsos positivos, situación esta que puede presentarse si el paciente padece leucemia, linfoma, hepatitis viral y enfermedad del suero, entre otras. También pueden aparecer falsos negativos, que están muy ligados a la edad del paciente (niños muy pequeños) o a la extracción precoz de la muestra.

Otras pruebas serológicas se basan en la detección de anticuerpos específicos frente a antígenos que produce el virus de Epstein-Barr, entre los que

destacan los antígenos de la cápside viral (sugieren infección aguda), antígenos precoces (aparecen únicamente durante el período de enfermedad) y antígenos nucleares (persisten de por vida).

En lo que respecta al diagnóstico diferencial, éste debe establecerse frente a otros agentes capaces de generar una mononucleosis en la que las pruebas para detectar la infección por el virus de Epstein-Barr resulten negativas. Así pues, el diagnóstico diferencial debe hacerse frente a las siguientes condiciones o infecciones: toxoplasmosis, rubéola, neoplasias, adenovirus, virus de la inmunodeficiencia humana, hepatitis A y difteria (fig. 1).

## Tratamiento

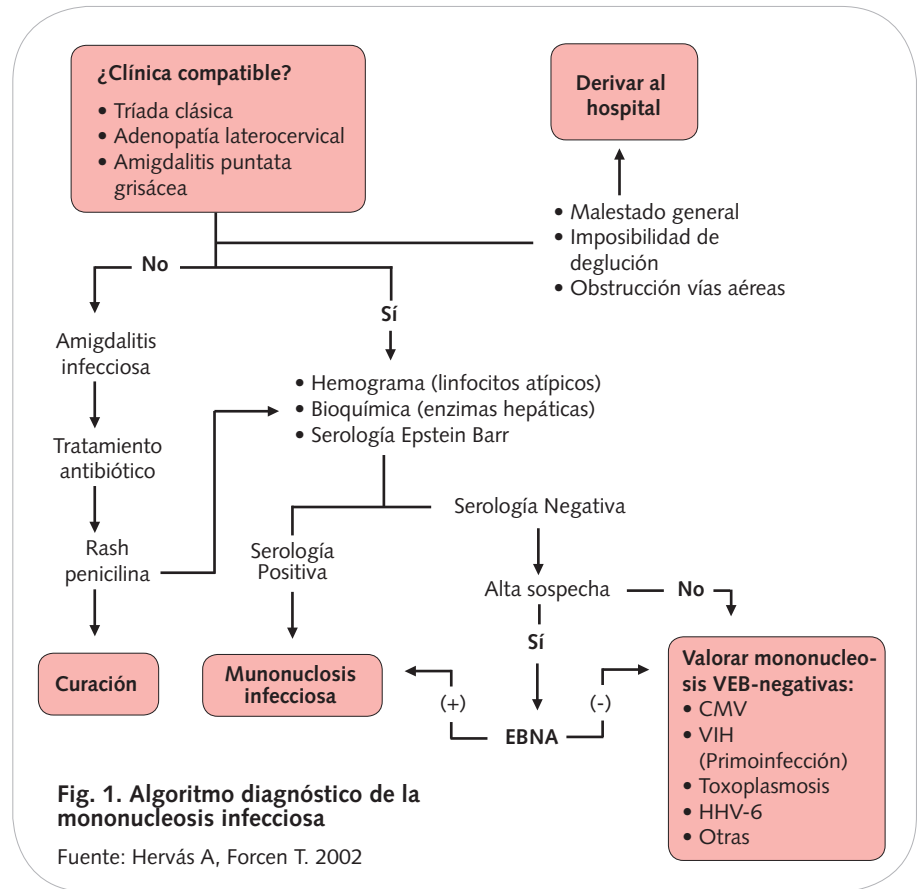
Actualmente no se dispone de un tratamiento farmacológico específico y eficaz frente a la enfermedad viral, por lo que el tratamiento de la mononucleosis infecciosa tiene un carácter sintomático, basándose en el empleo de fármacos que alivian las molestias propias de la enfermedad:

**Analgésicos y antipiréticos (paracetamol y antiinflamatorios no esteroideos [AINE]),** que son los fármacos de elección para tratar los síntomas más generales de la enfermedad: fiebre, dolor e inflamación. No se aconseja el empleo de ácido acetilsalicílico por el riesgo de síndrome de Reye, ya que se trata de una enfermedad de origen vírico.

**Fórmulas de uso tópico a base de antisépticos, anestésicos y antiinflamatorios,** cuya indicación principal es aliviar las molestias de la zona orofaríngea.

Los corticoides, si bien acortan la duración de la fiebre, la linfadenopatía y los síntomas orofaríngeos de la enfermedad, no están indicados en el tratamiento de la mononucleosis infecciosa no complicada. Su utilidad se centra en aquellos casos en los que coexiste, junto con la sintomatología habitual, obstrucción de la vía aérea, anemia hemolítica aguda, afectación cardíaca grave o enfermedad neurológica.

El tratamiento debe incluir medidas de carácter no farmacológico, entre las



que destacan la ingestión abundante de líquidos y reposo relativo para reducir el riesgo de rotura del bazo.

La utilización de antibióticos queda restringida a los casos en los que exista una infección bacteriana documentada. En este sentido, la faringoamigdalitis exudativa que acompaña a la mononucleosis infecciosa frecuentemente conduce a una sobreinfección bacteriana. En dicha sobreinfección está implicado el estreptococo beta hemolítico del grupo A en un 30% de los casos. Por ello el tratamiento con penicilina o eritromicina durante diez días es necesario para prevenir secuelas postestreptocócicas. Sin embargo, no debe olvidarse que el uso de penicilinas en una mononucleosis en la que se sospeche una amigdalitis aguda de origen estreptocócico puede producir un exantema.

En lo referente al tratamiento antiviral, se han utilizado compuestos como aciclovir, ganciclovir, zidovudina o foscarnet. El más estudiado es el aciclovir, y según los datos de los que se dispone, no se aconseja su empleo en el tratamiento de la mononucleosis infecciosa, aunque sí es cierto que

disminuye la presencia de virus en la orofaringe. □

## Bibliografía general

- Bonet R, Garrote A. Mononucleosis infecciosa (I). *El Farmacéutico*. 2006;362:66-71.
- Bonet R, Garrote A. Mononucleosis infecciosa (II): tratamiento y prevención. *El Farmacéutico*. 2006;363:46-71.
- Cardozo A. Mononucleosis infecciosa. Cátedra y clínica de enfermedades infecciosas. Facultad de Medicina. Universidad de la República. Uruguay (consultado el 17 de octubre de 2008). Disponible en: <http://www.clinfec.fmed.edu.uy/>
- Carrillo A, Ramos N, Sánchez J, Lozano C. Rotura espontánea de bazo secundaria a mononucleosis infecciosa. *Anales de Pediatría*. 2003;2:199.
- Hervás A, Forcen T. Mononucleosis infecciosa. *Guías clínicas 2002* (consultado el 17 de octubre de 2008). Disponible en: <http://www.fisterra.com/guias2/PDF/Veb.pdf>
- Losa JE, Miro JM, García F, Gatell JM. Síndrome mononucleósico. *Medicine*. 1998;7(82): 3813-7.
- Mononucleosis infecciosa, 2007 (consultado el 17 de octubre de 2008). Disponible en: <http://www.iqb.es/monografia/patologias/infeccion/mononucleosis.htm>
- Vera DS, Chávez NC, Lizardi J, Méndez N. Mononucleosis infecciosa. *Medica Sur (México)*. 2003;2:76-89.